新設大学ソフトボール選手における外傷・障害の特徴

― 過去の外傷・障害統計報告との比較から ―

Characteristic Sports-Injury of New Collegiate Softball Players

― Statistical Comparison of Past Injury ―

体育学部体育学科
飯出　一秀
IIDE,Kazuhide
Department of Physical Education
Faculty of Physical Education

体育学部体育学科
山本　孔一
YAMAMOTO,Koichi
Department of Physical Education
Faculty of Physical Education

体育学部体育学科
黒川　　清
KUROKAWA,Kiyoshi
Department of Physical Education
Faculty of Physical Education

朝日リハビリテーション専門学校
宮崎　重雄
MIYAZAKI,Shigeo
College of Asahi Rehabilitation

教職センター
西村　信紀
NISHIMURA,Nobunori
Section of Teaching Profession center

キーワード：ソフトボール , スポーツ外傷・障害 , 顎顔面領域

Abstract：The purpose of this study to investigate injury by a male and female collegiate softball players. With a male player, much injury locus was shoulder（30%）, elbow joint（13.3%）finger（10%）, lumbar part（10%）, knee（10%）, back（10%）, toes（6.7%）, joint of hand（3.3%）, hip（3.3%）, ankle（3.3%）. The injury locus with a female player with much, was shoulder（27.3%）, elbow joint（15.2%）, knee（15.2%）, face pars（9.1%）, lumbar part（6.1%）, cruris（6.1%）, toes（6.1%）, joint of hand（3.1%）, finger（3.1%）, hip（3.1%）, femoral region（3.1%）, ankle（3.1%）. Results was resembled a former report. The characteristic of a female player was facial injury. As for this facial injury, prevention was possible by improvement of exercise methods and improvement of grand facilities. For a disorder of shoulder, prophylactic training is necessary. If a pain came out in shoulder, elbow joint, should go to a hospital immediately.

Keywords：softboll,sports injury,max:llofacial region

Ⅰ．は　じ　め　に

ソフトボール（Softball）は，野球から派生した球技で，打撃，走塁，得点からなる攻撃と，得点を防ぐ守備によって勝敗が決まる競技で，野球と基本形は同じだがグラウンドサイズ，使用球などルールが幾分異なっている。オリンピックでは女子のみが公式種目として行われており，北京オリンピックで金メダルを取ったことは記憶に新しい。野球に比べ，狭い土地でも行うことができ，ボールも大きく安全性が高いため，老若男女問わず盛んに行われている。しかし，そ

の一方でソフトボールにおける外傷・障害が多く報告されている[2,3,4,5,6,7,8]。ソフトボールでは捻挫，骨折，打撲が多く，四肢の外傷・障害が８割を占め，さらに上肢の外傷・障害が多いとされている[9]。本研究では新設大学ソフトボール選手（男・女）の１年間（2007年度）の外傷･障害統計と今までに報告されている外傷･障害統計を比較し，検討する。

Ⅱ．研　究　目　的

新設大学ソフトボール選手における１年間の外傷・障害統計と今まで報告されているソフトボール選手における外傷・障害の特徴を比較検討する。さらに新設大学ソフトボール選手の特徴的な外傷･障害を抽出し，発生状況などを分析し，今後の外傷・障害予防に役立て，そしてそれらの特徴を考察する。

Ⅲ．研　究　方　法

環太平洋大学メディカルセンターでの外傷・障害調査報告より，2007（平成19）年度，男子および女子ソフトボール部の外傷･障害調査統計報告書を検討する。そして過去に報告されているソフトボールにおける外傷・障害調査報告と比較し，特徴的な外傷・障害を抽出して症例ごとに検討を加えた。

Ⅳ．被　検　者

環太平洋大学ソフトボール部所属の男子部員18名，（年齢18～19歳，身長，173.9±4.0㎝　体重，73.5±12.0kg）女子部員27名（年齢18～19歳，身長158.4±4.8，体重55.4±6.2kg）であり，新設大学であることから部員は男女とも1年生部員のみである。

Ⅴ．結　　果

１．男子

①肩関節9例（30％），②肘関節4例（13.3％），③手指3例（10％），④腰部3例（10％），⑤膝関節3例（10％），⑥背部3例（10％），⑦足趾2例（6.7％），⑧手関節1例（3.3％），⑨股関節1例（3.3％），⑩足関節1例（3.3％）

計30例

男子選手では肩関節における外傷・障害が最も多く，次いで肘関節，手指，腰部膝関節となっていた。

肩関節の９例中，７例がrotator cuffの炎症であり，２例に関してはLoose shoulderの診断であった。肘関節では４例中すべてが内側上顆炎，または内側側副靱帯炎に起因する投球時の疼痛で俗にいわれる内側に発生する野球肘であった。腰部，手指，膝関節の外傷はいずれも，全外傷の各10％ずつを占めている。しかしその外傷は突き指を除き，高校時代の外傷を引き継ぎ，疼痛が発生している。腰痛などは高校時代に腰部椎間板ヘルニアの診断を受けている選手がいた。膝関節での疼痛も高校時代より引継ぎ，２例では内側側副靱帯損傷で，１例は膝半月板損傷の診断を受けている。背部の損傷では投球過多による疲労性の筋肉痛であった。足趾ではバッティング練習中のデットボールで，その後処置をせず放置のための右第１指部の爪周囲の菌感染による化膿であった（表－1，図－1）。

表－１　大学ソフトボール男子選手における外傷・障害部位（2007）（n=18）

頭頸部	頭部	顔面部	頸部			
	0（0%）	0（0%）	0（0%）			
腰背部	前胸部	背部	腰部			
	0（0%）	3（10%）	3（10%）			
上肢	肩部	上腕部	肘部	前腕部	手関節	手指
	9（30%）	0（0%）	4（13.3%）	0（0%）	1（3.3%）	3（10%）	
下肢	股関節	大腿部	膝関節	下腿部	足関節	足趾
	1（3.3%）	0（0%）	3（10%）	0（0%）	1（3.3%）	2（6.7%）

各外傷・障害部位は症例数と（%）で示してある

図－１　男子選手における外傷・障害部位

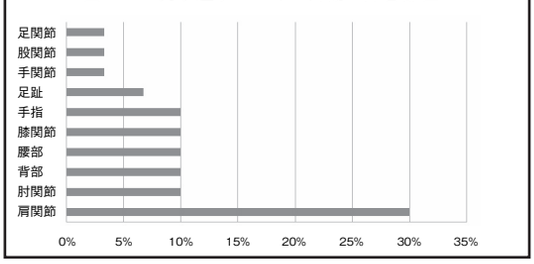

１．女子

①肩関節9例（27.3％），②肘関節5例（15.2％），③膝関節5例（15.2％），④顔面部3（9.1％）例，⑤腰部2例（6.1％），⑥下腿部2例（6.1％），⑦足趾2例（6.1％），⑧手関節1例（3.1％），⑨手指1例（3.1％），⑩股関節1例（3.1％），⑪大腿部1例（3.1％），⑫足関節1例（3.1％）

計33例であった（表－2，図－2）。

表－２　大学ソフトボール女子選手における外傷・障害部位（2007）（n=27）

頭頸部	頭部	顔面部	頸部			
	0（0%）	3（9.1%）	0（0%）			
腰背部	前胸部	背部	腰部			
	0（0%）	0（0%）	2（6.1%）			
上肢	肩部	上腕部	肘部	前腕部	手関節	手指
	9（27.3%）	0（0%）	5（15.2%）	0（0%）	1（3.1%）	1（3.1%）
下肢	股関節	大腿部	膝関節	下腿部	足関節	足趾
	1（3.1%）	1（3.1%）	5（15.2%）	2（6.1%）	1（3.1%）	2（6.1%）

各外傷・障害部位は症例数と（%）で示してある

図−2　女子選手における外傷・障害部位

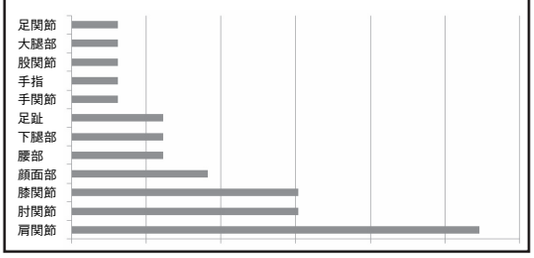

女子選手では，肩関節の外傷・障害が27.3％と最も多く，続いて肘関節15.2％，膝関節15.2％，顔面部9.1％，腰部6.1％，下腿6.1％，足趾6.1％の順であった。

男女とも，肩関節の外傷・障害が最も多く，次いで肘関節の外傷障害であった。この傾向は以前からの報告通り，投球系の競技で多い部位であった。肩関節での６例に関しては男子同様rotator cuffの炎症であり，２例に関してはLoose shoulderの診断であった。また１例に関しては右肩関節腱板疎部損傷およびLoose shoulderの診断で手術の対象となった（症例報告―1）。肘関節での５例ではいずれも肘関節内側部に疼痛が限局しており，内側上顆炎であった。膝関節５例ではいずれも内側部に疼痛を訴えており，女子選手特有な膝内側側副靱帯の損傷であった。今回特徴的なのは女子選手で顔面部の外傷で骨折を含む重症例が３例みられた（症例報告―２）。

男女とも肩関節の外傷・障害が９例と多く，続いて肘関節の外傷・障害であった。足指の打撲が２例ずつみられ，いずれもデットボールによるものであった。また足関節捻挫の症例が少なく，１例ずつであった。

尚，上記統計は自分自身で処置した軽い打撲や捻挫，擦過傷などは除外し，何らかの処置が必要な外傷・障害に限定してある。

Ⅵ．考　　察

ソフトボールの外傷・障害の報告では高校・大学ソフトボール選手の外傷頻度は突き指が一番多く，次いで皮膚損傷，打撲，捻挫，肉離れ，骨折，脱臼，頭部外傷，歯の折損，アキレス腱断裂などで，いずれの外傷・障害報告でも類似した傾向を示している[2,3,4,5,6,7,8]。

男女間での差は女子に手指に突き指が多く，男子に捻挫が多く見られ，女子の突き指の頻度が高いのは技術的な巧拙に関係し，男子の捻挫の多発は競技の際の思い切ったプレーに関係しているとしているが[4]，本研究での外傷・障害統計では，男女とも症例数が少なく，過去の統計と違いを見せている。これは女子では突き指が少ないことでは，補給技術が卓越していて両手捕球でのHand eye coordinationが上手く行われていたことが考えられる。しかし，男子では補球時の突き指が外傷全体の10％あり，補球技術的な問題は残る。男子での捻挫が少ない理由を考察すると，捻挫の発症は走塁中に多く，ついでスライディングである[5]。これには走塁やスライディングの技術がよく習得できていたことが考えられる。

肩関節の 外傷・ 障害で はrotator cuffの 炎症や，Loose shoulderなどであり，いずれもinner muscleに問題があり，ほとんどの例が高校生から引き続き障害を再発させたものであった。野球と同様にソフトボールにも肩関節痛は多く，柔らかくよくしなる肩は紙一重で障害を発生しやすい。野球より塁間の短いソフトボールの場合，無理な体勢からの送球や，クイックスローが要求されるため，肩関節には常に大きなストレスがかかっているからであると考えられている。これらの障害に関しては，肩関節のinner muscleの機能改善訓練を行うことにより，良好な結果が得られるようになってきている[10]。さらに投球フォームの悪さ，投球過度，過度の遠投などが障害の原因として挙げられているが，疼痛発生期ではこれらも注意を要する[3]。

本研究の肘関節での疼痛は男女とも内側に発生している。いずれも投球時痛を訴えていた。発症のメカニズムとしては投球時の加速期での外反ストレスによるものであり，俗に野球肘と呼ばれている。疼痛初期段階での治療か，疼痛出現前の選手の主訴が重要であると考えられ，発症以前の予防に力を入れるべきであると考えられる。

前田ら[1] は，スポーツによる顎顔面骨骨折での受傷原因で一番多かった競技は野球/ソフトボールで空手，ラクビー，サッカーと続く。受傷時の直接原因とスポーツ種目の関係は空手，ボクシングなどの格闘技では全例，打撃を含めた対人攻撃であったが，野球/ソフトボールは対人衝突による受傷であると報告している。本研究での顎顔面領域での受傷は，女子選手のみで，鼻骨骨折２例に右頬部打撲１例であった。受傷機転は捕球の失敗やバッティング練習中でのトスを上げていた選手に打球が直接顔面に当たり，受傷したものである。いずれの受傷もソフトボールでの技量不足によるものと考えられ，以前の報告による対人衝突に起因するものではない。

Ⅶ. 症例報告

以下には本研究において特徴的な外傷・障害の症例報告を示す。

●例報告－1（頭頚部/顔面領域）

図－3

図－4

1．鼻骨骨折，頬骨骨折　18歳　　女性

トスバッティングの最中，トスを上げていた選手に打球が当たり負傷。X-Pにて鼻骨２か所，頬骨1か所の計３か所の骨折部位が確認される。

問題点：右打ち選手が左打席での練習であったことが事故の原因と考えられる。打者の技量不足も問題となると推察される。（図－3，4）

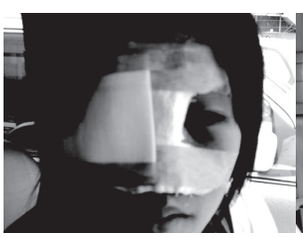

図－5

図－6

1．鼻骨骨折　18歳　　女性

守備練習中，捕球を誤り，ボールが直撃する。X-Pにて鼻骨骨折を確認。

問題点：ポジションはセカンドだが，キャッチャーのポジションを行っていて受傷。さらに練習方法が，ファースト側とサード側の両方に同時にノック練習が行われていて，返球がファースト側とサード側の両方からあった。ボールを見落としたことが原因と考えられる。（図－5，6）

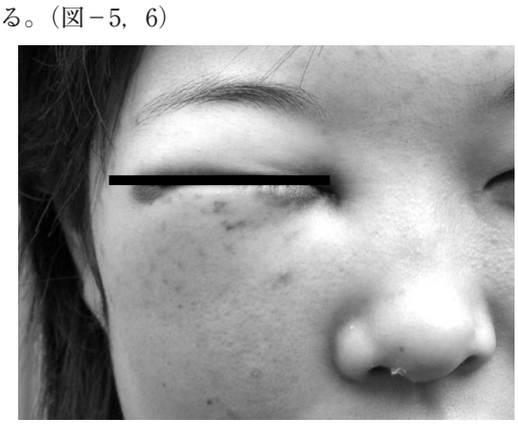

図－7

3．右頬部打撲　18歳　女性

セカンドの守備ノック中にピッチャーサークル後方にある給水口にボールが当たり，ボールがイレギュラーして負傷。X-Pにて骨に問題が無いことを確認。

問題点：グランドに散水するための給水口の設置場所に問題があると考えられる。設置場所の変更が必要である。（図－7）

●症例報告－2（肩関節部）

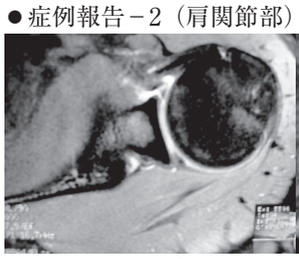

図－8

図－9

◆19歳：女性（MRI診断）右肩関節腱板疎部損傷およびLoose shoulder

投球時に疼痛が出現し，徐々に上肢挙上および，投球不能となる。病院を受診し，右肩関節腱板疎部損傷およびLoose shoulderの診断を受け，手術療法を選択する。IPU付属整骨院でのリハビリテーションを終了し，競技復帰している。

問題点：手術に至った選手は1名だが，男女とも肩関節の障害の訴えは多いことから，予防トレーニングの重要性が窺える。また早期の医療機関の受診が必要と考えられる。（図－8，9）

Ⅷ. ま　と　め

1．ソフトボールにおける1年間の外傷・障害統計を検討した。
2．肩関節や肘関節の外傷・障害は多く，以前の報告と同様であったが，負傷個所，診断名がMRIでの診断で明確になってきている
3．女子では手指の外傷は少なく，顔面領域の重症例が発症している。
4．男子では足関節捻挫は少なく，肩関節，肘関節の疼痛は高校時代より継続していた。
5．男女とも肩関節，肘関節の障害が多く，疼痛出現時の早期受診や予防トレーニングが必要である。

引用文献

1）前田　剛，春山秀遠，山下正義,大野奈穂子，石崎菜穂, 長谷川一弘, 田中茂男, 渋谷諄, 小宮正道,

牧山康秀，秋元芳明，平山晃泰，片山容一（2006）スポーツによる顎顔面骨骨折，脳神経外科ジャーナルVol.15,No7pp517-522
2）中平順，坂東栄三,水谷博　（1982）大学生ソフトボール部員のスポーツ外傷およびスポーツ障害に関する調査　体力科學 31（5）,343
3）中平 順,坂東 栄三,水谷 博　（1982）大学ソフトボール部員のスポーツ外傷および障害の調査　スポーツ医学に関する研究体力科學 31（6）,467-468
4）中平順,舟橋明男,坂東栄三　（1985）高校ソフトボール部員のスポーツ外傷および障害に関する調査：スポーツ医学に関する研究：第40回日本体力医学会大会体力科學 34（6）,572
5）中平順,舟橋明男; 坂東栄三　（1985）高校ソフトボール部員のスポーツ外傷および障害の調査：第14回日本体力医学会四国地方会体力科學　34（4）,243-244,
6）中平順（1985）,高校ソフトボール部員のスポーツ外傷および障害に関する調査体力医学学会発表論文集 572
7）中平順,舟橋明男,坂東栄三　（1986）高校・大学ソフトボール選手のスポーツ外傷および障害の調査成績：第15回日本体力医学会四国地方会 体力科學35（4）,218-219
8）中平順,坂東栄三,宮本博司　（1990）大学ソフトボール選手の主要な外傷の調査成績：第22回 日本体力医学会四国地方会 体力科學 39（1）,86
9）高沢晴夫,渡辺　功,雨宮輝也（1985）ソフトボールでのけがと安全　財団法人スポーツ安全協会,p.2-28
10）山口光圀,筒井廣明（1993）投球肩の発生理論とリハビリテーション, Sportsmedicine Quarteriy, No12:95-102

（平成20年11月27日受理）